КРИСТАЛЛОГРАФИЯ, 2024, том 69, № 2, с. 277–283

КРИСТАЛЛОГРАФИЯ В БИОЛОГИИ И МЕДИЦИНЕ

УДК 616-073.756.8, 611.72, 544.537

НОВЫЕ ПОДХОДЫ В ТОМОГРАФИЧЕСКОЙ ВИЗУАЛИЗАЦИИ СУСТАВОВ, КОНТРАСТИРОВАННЫХ С ПОМОЩЬЮ РЕНТГЕНОКОНТРАСТНЫХ НАНОЧАСТИЦ И ЛАЗЕРНОГО ИЗЛУЧЕНИЯ

© 2024 г. А. И. Омельченко[1], И. Г. Дьячкова[1,*], Д. А. Золотов[1], А. А. Калоян[1], В. О. Шепелева[1], К. М. Подурец[1]

[1]*Институт кристаллографии им. А.В. Шубникова Курчатовского комплекса кристаллографии и фотоники НИЦ “Курчатовский институт”, Москва, Россия*

**E-mail: sig74@mail.ru*

Поступила в редакцию 03.11.2023 г.
После доработки 17.11.2023 г.
Принята к публикации 17.11.2023 г.

Рассматриваются новые подходы в рентгеновской визуализации суставов при использовании различных источников излучения. При помощи рентгеновского излучения лабораторного микротомографа и синхротронного излучения проведены исследования структуры хрящевой ткани сустава и модельных объектов, близких по структуре и свойствам хрящевой ткани. Методами проекционной радиографии и микротомографии получены изображения внутренней структуры модельных объектов и хрящевой ткани, пропитанных рентгеноконтрастным веществом. В качестве контрастирующих веществ использовались коллоидные растворы биофункциональных наночастиц оксидных бронз титана и молибдена. При помощи обработки изображения измерено распределение концентрации наночастиц по глубине ткани.

DOI: 10.31857/S0023476124020113, **EDN:** YSTNPM

ВВЕДЕНИЕ

Заболевания опорно-двигательного аппарата в настоящее время все чаще приводят к инвалидности и выходят по данному критерию на четвертое место после диабета, онкологических и сердечно-сосудистых заболеваний [1]. Эти заболевания наиболее часто связаны с суставами. Боли, вызванные различными видами патологий в хрящевом отделе сустава, являются основным фактором, снижающим качество жизни людей. Эти болевые симптомы характерны для суставных болезней, и в подавляющем числе случаев они вызваны износом хрящевой ткани. Известно, что при ежедневной физической активности человек нагружает свои суставы неравномерно. И при экстраординарных нагрузках возможно образование небольших дефектов хряща, которые не сказываются на его механических свойствах. Однако в течение жизни эти дефекты могут накапливаться, что может привести к необратимым изменениям в структуре хряща в дальнейшем. Так, часто развивается артроз сустава, который в подавляющем числе случаев является неизлечимым заболеванием. Остеоартрит (**ОА**) – наиболее распространенное заболевание суставов, характеризующееся дегенеративными изменениями в суставном хряще. В настоящее время в биомедицинских лабораториях мира непрерывно проводятся исследования в области диагностики и лечения артрологических заболеваний. Однако существенных успехов в лечении ОА не достигнуто. ОА трудно диагностируется, особенно на ранних стадиях заболевания. Для диагностики ОА обычно используют артроскопию сустава – достаточно сложную, инвазивную процедуру визуального наблюдения дефектов суставной поверхности. Среди дефектов суставного хряща различают поверхностное истощение протеогликанов, разориентацию коллагеновых фибрилл и уменьшение содержания коллагена, которые невозможно различить ни рентгенографически, ни с помощью радиографии. Магнитно-резонансная томография, являющаяся “золотым” стандартом диагностики суставов, требует значительных затрат времени для получения и обработки изображений, а компьютерная томография не обеспечивает достаточного пространственного разрешения.

Лазерная медицинская технология лечения поврежденной хрящевой ткани основывается на ускоренной регенерации ткани, вызванной термомеханическим воздействием импульсно-периодического лазерного излучения на структуру

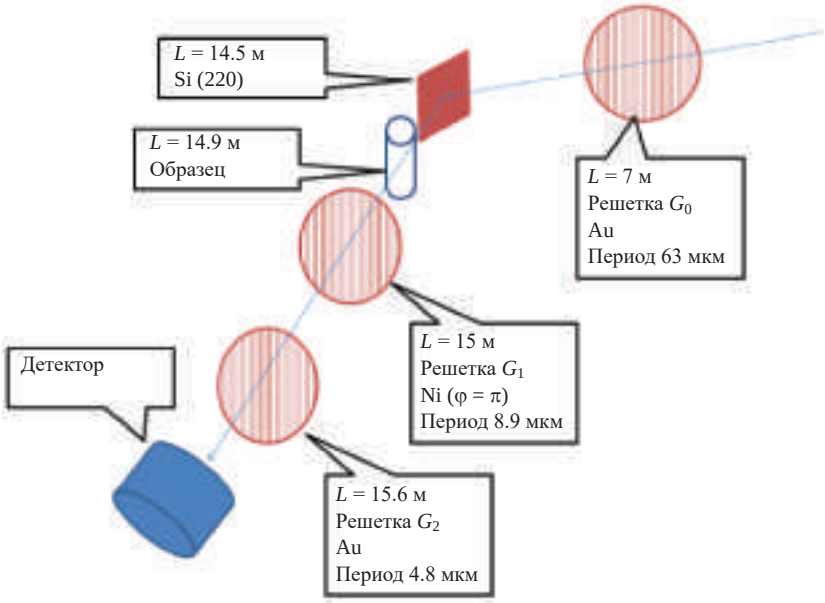

Рис. 1. Схема проведения эксперимента по радиографии биологических образцов на пучке СИ. В выносках указаны расстояния от источника СИ до узла установки.

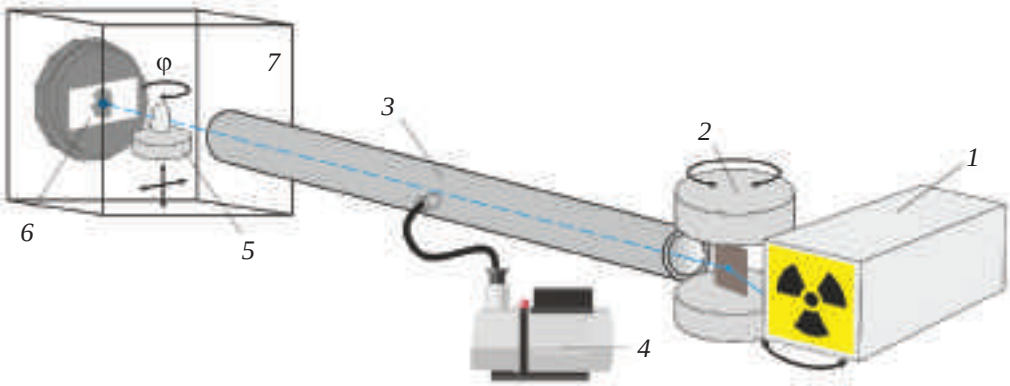

Рис. 2. Схема рентгеновского микротомографа: *1* – источник рентгеновского излучения (рентгеновская трубка), *2* – блок монохроматора, *3* – вакуумный путь (коллиматор), *4* – вакуумный насос, *5* – изучаемый образец и система позиционирования, *6* – рентгеновский детектор XIMEA xiRAY11, *7* – зона локальной радиационной защиты.

ткани и клетки хряща. Фототермический эффект лазерного излучения в области дефекта хрящевой ткани незначительно отличается от здоровой ткани. Поэтому для увеличения контраста поглощения в ткань вводятся наночастицы, поглощающие лазерное излучение (декорация дефектов). Для декорации дефектов в поврежденных тканях применялись коллоидные растворы биологически функциональных наночастиц (**БФН**) [2]. В качестве оптических поглощающих добавок к хрящевым тканям ранее [3, 4] были разработаны БФН оксидных соединений металлов переходной группы элементов, поглощающих также рентгеновское излучение [5].

Целью данной работы является разработка новых и развитие традиционных подходов в диагностике повреждений суставного хряща с помощью синхротронного излучения (**СИ**) и рентгеноконтрастных наночастиц.

МАТЕРИАЛЫ И МЕТОДЫ

Исследования хряща проводили на модельных объектах, близких по структуре и свойствам хрящевой ткани сустава. Также исследовали образцы хрящевой ткани, выделенной из сустава животного. Хрящевую суставную пластинку выделяли из области мыщелка берцовой кости

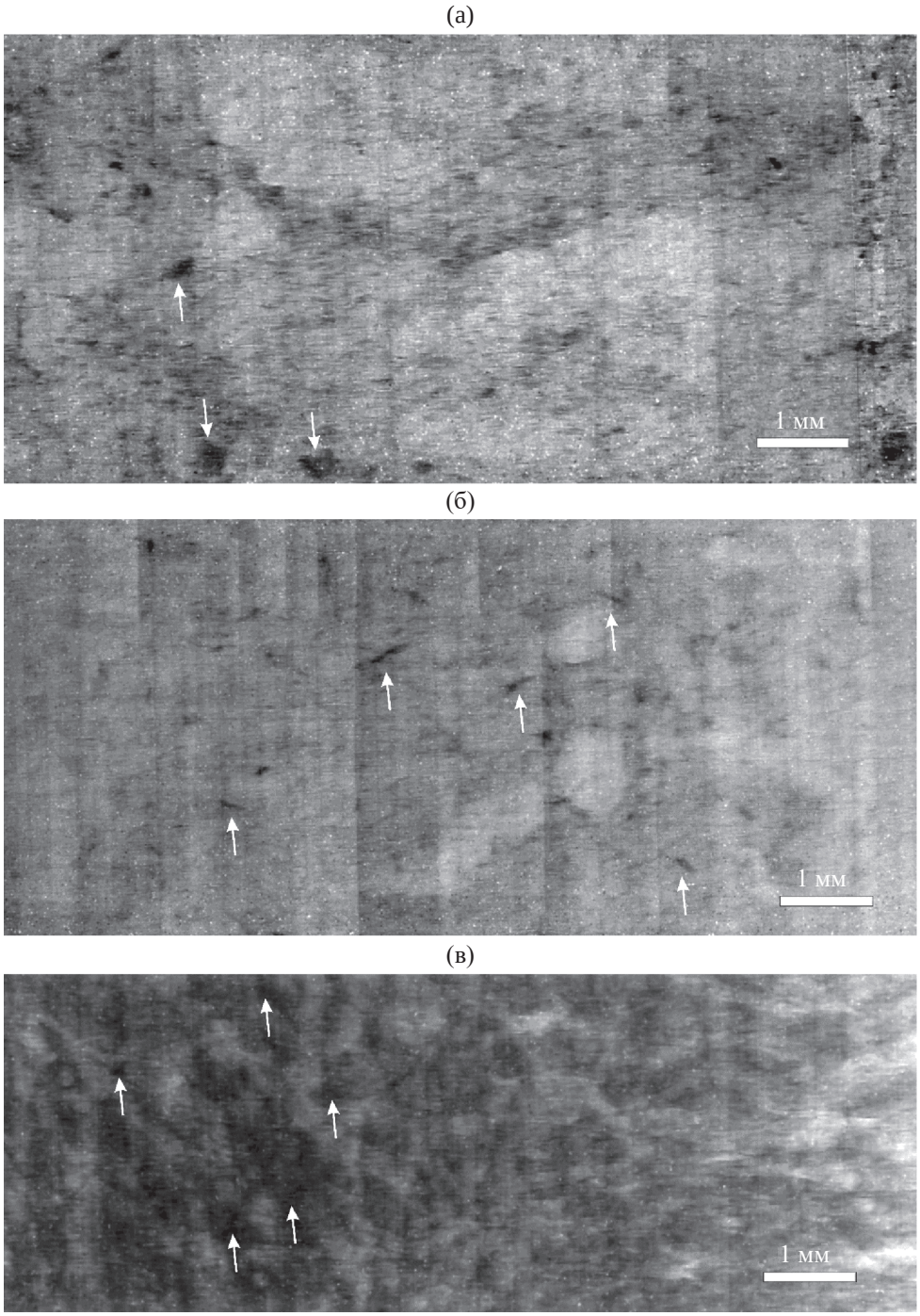

Рис. 3. Рентгенографические снимки модельных образцов (а, б) и хрящевой ткани (в), полученные с помощью СИ при энергии фотонов $E = 25$ кэВ (стрелками указаны агломераты частиц).

коровы, взятой на мясокомбинате после забоя животного.

Модельными объектами служили полипропиленовые пластинки с нанесенными слоями гидрогеля, пропитанного наночастицами щелочных оксидных бронз титана и молибдена. Полиакриловый гидрогель с наночастицами готовили из сухого концентрата, предназначенного для приготовления геля для УЗИ (ООО “Гельтек-Медика”). Наночастицы бронз $Na_{0.2}TiO_2$ и $H_{0.3}MoO_3$ размером ~20 нм были получены седиментационным разделением коллоидных растворов [3]. Образцы хряща выдерживали в коллоидном растворе наночастиц $Na_{0.2}TiO_2$ в течение 72 ч, а затем на них был

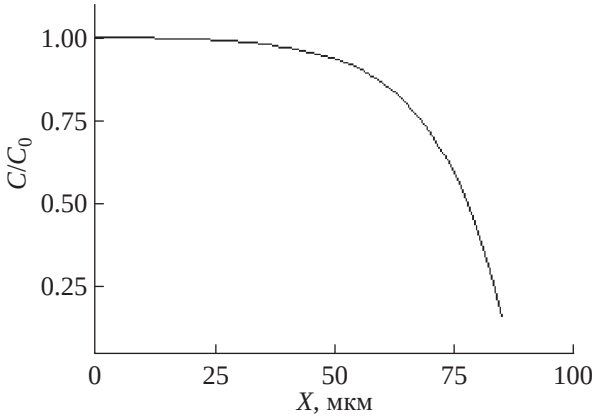

Рис. 4. Распределение рентгеноконтрастных наночастиц $Na_{0.2}TiO_2$ по глубине хряща.

выполнен "косой" срез под углом 2°–2.5° по отношению к хрящевой поверхности для выявления диффузионной зоны на глубину ~300 мкм.

Рентгеновские исследования объектов хрящевой ткани сустава проводили двумя способами. Первый – режим облучения неподвижного образца, устанавливаемого на столике системы позиционирования, с целью получения плоских радиографических изображений. Второй способ – классический, по набору проекций, получаемых путем вращения образца вокруг вертикальной оси. Этот подход предназначен для получения трехмерных томограмм биологических объектов при исследовании их внутренней структуры *in situ*.

Радиографические исследования методом фазовоконтрастной визуализации проводили на станции "Медиана" Курчатовского источника СИ при энергии фотонов $E = 25$ кэВ. Для достижения условий фазового контраста использовали интерферометр Тальбота–Лау [6] с тремя решетками: решеткой-источником G_0 (период 63 мкм, толщина слоя Au 54 мкм), фазовой решеткой G_1 (период 8.92 мкм, толщина Ni 8.8 мкм, что соответствует сдвигу фазы на π) и амплитудной решеткой G_2 (период 4.8 мкм, толщина Au 50 мкм). Детектор на основе сцинтиллятора и КМОП-матрицы имел поле зрения 20 × 20 мм и размер пикселя 5 мкм. На рис. 1 представлена схема проведения эксперимента.

Томографические исследования проводили на лабораторной установке – микротомографе [7], созданном в лаборатории рефлектометрии и малоуглового рассеяния Института кристаллографии им. А.В. Шубникова ФНИЦ "Кристаллография и фотоника" РАН. На рис. 2 представлена схема рентгеновской установки. Эксперименты были выполнены с применением кристалла-монохроматора из пиролитического графита с выделением характеристической $K_{\alpha 1}$-линии молибдена ($E = 17.5$ кэВ). Измерены 400 проекций с шагом 0.5° и экспозицией 4 с на кадр. Использовали высокоразрешающий рентгеновский детектор XIMEA-xiRay11 (XIMEA, Словакия), позволяющий получать изображения с разрешением 9 мкм при поле зрения 36 × 24 мм. Реконструкцию по проекционным данным исследуемых образцов хрящевой ткани сустава проводили алгебраическим методом.

Фазоконтрастную визуализацию применяли для выявления матричной структуры образцов (основное вещество геля, хряща), а рентгеноконтрастное вещество применяли для выявления дефектной структуры матрицы (пор, пузырьков, каналов).

РЕЗУЛЬТАТЫ И ИХ ОБСУЖДЕНИЕ

В результате проведенных экспериментов на пучке СИ получены рентгенографические снимки модельных образцов и хрящевой ткани (рис. 3).

На модельных образцах видны отдельные сгустки вещества размером до 0.5 мм, как правило, ~100 ± 50 мкм. Контраст преимущественно абсорбционный. На рис. 3а и 3б видны различающиеся по контрасту сгустки по отношению к неоднородному фону основного вещества геля. Сгустки рентгеноконтрастного вещества, по-видимому, представляют собой агломераты наночастиц $Na_{0.2}TiO_2$ и $H_{0.3}MoO_3$, заключенных в порах. Отметим, что сгустки на рис. 3б имеют продолговатую форму, которая соответствует иглообразным наночастицам $H_{0.3}MoO_3$. Наночастицы $Na_{0.2}TiO_2$ агломерируют с образованием округлых сгустков.

Образец хрящевой ткани (рис. 3в) показывает развитую неоднородную структуру с характерным размером 0.3–0.4 мм.

Обработка изображения, представленного на рис. 3в, позволила получить распределение плотности хряща, пропитанного рентгеноконтрастными БФН по глубине (рис. 4).

Рентгеновская томография гелевых образцов с наночастицами $Na_{0.2}TiO_2$ и $H_{0.3}MoO_3$, выполненная на лабораторном микротомографе с применением монохроматического излучения с $E = 17.5$ кэВ, показала аналогичную картину распределения наночастиц в образцах.

При помощи лабораторного оборудования были получены рентгеновские томографические изображения образцов хрящевой ткани сустава, детально представляющие их структуру и распределение БФН (рис. 5).

При помощи трехмерной реконструкции было получено изображение поперечного разреза кости животного с хрящевой пластинкой, пропитанной наночастицами. На рис. 6 показан поперечный (сагиттальный) разрез эпифиза кости, на котором можно определить толщину хрящевой пластинки со сгустками наночастиц, внедренных вглубь

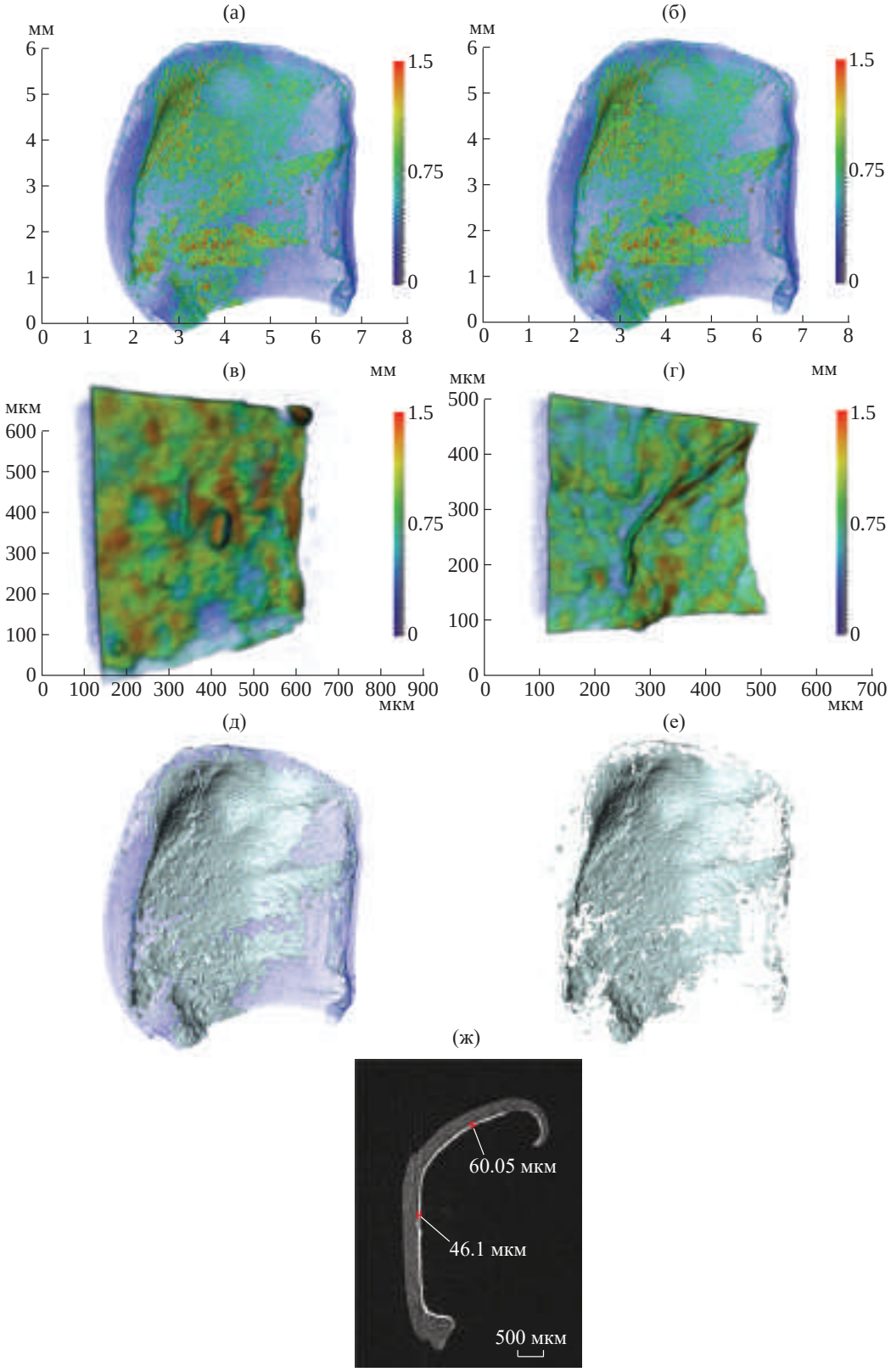

Рис. 5. Результаты трехмерной реконструкции образца суставного хряща, выделенного из эпифиза берцовой кости коровы, с наночастицами $Na_{0.2}TiO_2$: а – весь образец, б – выделены участки для увеличенного изображения, в, г – томография выделенного на рис. б нижнего и верхнего фрагмента соответственно, д, е – после процедуры сегментации весь объем и поверхностный слой, ж – боковая томографическая проекция (визуализация нанесенного слоя).

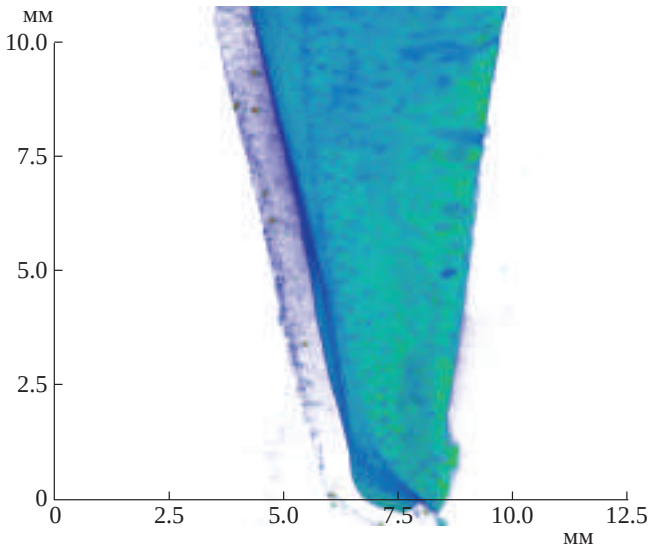

Рис. 6. Вид хрящевой пластинки на кости сустава (сагиттальный разрез).

хряща. Проведенная оценка по данным рентгеновской микротомографии показывает, что толщина хрящевой пластинки (рис. 6) составляет 0.75 ± 0.1 мм, а глубина диффузии наночастиц в хрящ варьируется от 40 до 60 мкм, как это показано на рис. 5ж. Величина диффузионной зоны, определяемой по результатам микротомографии согласуется с результатами обработки изображения наночастиц (рис. 4), полученными с использованием СИ.

ЗАКЛЮЧЕНИЕ

Рассмотрены различные подходы в микротомографии хрящевого отдела суставов, в которые вводились БФН щелочных оксидных бронз. При пропитке коллоидным раствором модельных объектов на основе полиакрилового гидрогеля и суставного хряща БФН из раствора проникают вглубь ткани, образуя агломераты вблизи дефектов.

Показано, что наряду с проекционной радиографией на источнике СИ, позволяющей выявить внутреннюю структуру суставного хряща и распределение наночастиц в проекции плоскости экрана, можно детально визуализировать структуру хряща и распределение наночастиц при проведении исследований на лабоаторном микротомографе.

Показано, что при помощи компьютерной обработки полученных рентгеноконтрастных изображений можно измерить распределение наночастиц в суставном хряще.

Работа проведена в рамках выполнения государственного задания Национального исследовательского центра “Курчатовский институт” (в части получения образцов и томографических исследований). В части исследований, проведенных на СИ, работа выполнена при поддержке Российского фонда фундаментальных исследований (проект № 19-29-12035мк).

СПИСОК ЛИТЕРАТУРЫ

1. *Wolf A.D., Pfleger B.* // Bulletin of the World Health Organization. 2003. V. 81. P. 646. https://iris.who.int/handle/10665/269026
2. *Омельченко А.И.* // Вестник Югорского гос. ун-та. 2011. Т. 21. С. 40.
3. *Omel’chenko A.I.* // Vestn. Yu. Univ. 2011. V. 21. P. 40.
4. *Гуляев П.Ю., Котванова М.К., Павлова С.С. и др.* // Российские нанотехнологии. 2012. Т. 7. С. 62.
5. *Гуляев П.Ю., Котванова М.К., Омельченко А.И.* // Физ. и хим. обр. материалов. 2018. Т. 7. С. 74.
6. *Омельченко А.И., Котванова М.К., Гуляев П.Ю.* Тез. докл. Совещ. пользователей КЦСНИ. М.: НИЦ “Курчатовский институт”, 20–23 ноября 2017. С. 88.
7. *Kottler C., Pfeiffer F., Bunk O. et al.* // Phys. Status Solidi A. 2007. V. 204. P. 2728.
8. *Бузмаков А.В., Асадчиков В.Е., Золотов Д.А. и др.* // Кристаллография. 2018. Т. 63. С. 1007. https://doi.org/10.1134/S0023476118060073

NEW APPROACHES IN THE TOMOGRAPHIC VISUALIZATION OF JOINTS USING X-RAY CONTRAST NANOPARTICLES AND LASER RADIATION

© 2024 A. I. Omelchenko, I. G. Dyachkova,* D. A. Zolotov, A. A. Kaloyan, V. O. Shepeleva, K. M. Podurets

Shubnikov Institute of Crystallography of Kurchatov Complex of Crystallography and Photonics of NRC "Kurchatov Institute," Moscow, Russia

** Correspondence to: sig74@mail.ru*

New approaches in X-ray visualization of joints using various radiation sources are considered. Investigations of the structure of joint cartilage tissue and model objects structurally and functionally similar to cartilage tissue were conducted using X-ray radiation from a laboratory microtomograph and synchrotron radiation. Images of the internal structure of model objects and cartilage tissue impregnated with X-ray contrast agent were obtained using projection radiography and microtomography methods. Colloidal solutions of biocompatible nanoparticles of titanium and molybdenum oxides were used as contrasting agents. The nanoparticle concentration distribution through tissue depth was measured by image processing.